

## Epilepsie – eine neue Volkskrankheit?

von Dr.-Ing. Joachim-F. Grätz, *Klassische Homöopathie, Oberhausen i. Obb.*

Bis vor ein paar Jahren hatte ich noch keine richtige Vorstellung davon, was Epilepsie eigentlich ist und wie sie sich genau äußert. Noch während meiner Ausbildung zum Homöopathen dachte ich, ich käme kaum oder eher nie in Berührung mit Krankheiten wie Epilepsie, das sei etwas ganz Seltenes, denn ich hatte noch nie beobachtet jemanden gesehen, der epileptische Anfälle hatte, geschweige denn einen Anfall selbst. Doch jetzt, seit über 20 Jahren chronischer Homöopathie, ist die Epilepsie zu einem der *zentralen Themen in meiner Praxis* geworden, und ich bin zu der Überzeugung gelangt, daß diese weit häufiger vorkommt, als die meisten Menschen zu ahnen geneigt sind. Das zeigt nicht zuletzt auch die Tatsache, daß bundesweit in den letzten Jahren immer mehr „Epilepsie-Zentren“ wie Pilze aus dem Boden schießen, die sich darauf spezialisieren, Kinder und Erwachsene mit Antiepileptika „einzustellen“. Ein Trend, wie er auch bei anderen „modernen“ Erkrankungen zu beobachten ist und welcher unaufhaltsam zu sein scheint. Kurz – bei der Epilepsie ist es, wie bei all den anderen schweren Erkrankungen unserer Zeit: Immer mehr Menschen leiden darunter! Die Epilepsie ist schon zu einer *Volkskrankheit* geworden!<sup>1</sup> – Worin liegt dies nur begründet?

<sup>1</sup> Gemäß den Recherchen von Harris L. Coulter kam die Epilepsie im Säuglings- und Kleinkindalter in den USA bis 1950 äußerst selten vor. „Die ganze medizinische Literatur zwischen 1841 (!) und 1948 beinhaltet nur 62 Fälle!“ (Coulter, H. L., „DPT – A Shot in the Dark“) Zwischen 1950 und 1963 wurden schon 1.453 Fälle gemeldet und 1964 waren bereits mehr als 3.000 Fälle in Nordamerika bekannt! – Heute ist das bei weitem viel schlimmer – nicht nur in den USA! Auch bei uns hier in Deutschland. Tausende von Betroffenen! Tendenz progressiv steigend! – Weltweit!! – So auch in Indien, in der Mongolei und sonstwo auf der Welt! Das sind jedenfalls die Erfahrungen aus meiner homöopathischen Praxis heraus.

### Herkömmliche Sichtweise

Laut den klinischen Wörterbüchern Pschyrembel und Roche Lexikon Medizin handelt es sich bei der Epilepsie um die sog. Fallsucht. Das Krankheitsbild ist charakterisiert durch das wiederholte Auftreten von Anfällen, die mit allgemeinen (Grand mal) oder begrenzten, „nicht-generalisierten“ Krämpfen (partielle oder fokale Epilepsie) einhergehen oder mit Krämpfen von nur kurzer Dauer (Petit mal). Die Krampfanfälle sind meist gekennzeichnet durch Bewußtlosigkeit und tonische und/oder klonische<sup>1</sup> Zuckungen der Extremitäten. Nicht selten geht ihnen eine sog. Aura<sup>2</sup> voraus.

### Konventionelle Therapie

Die herkömmliche Therapie der Epilepsie „dient dazu, die Anfälle unter Kontrolle zu halten“, also gewissermaßen zurückzudrängen bzw. zu unterdrücken. Von Heilungsbestreben ist keine Rede! Dies erfolgt i. d. R. durch eine Langzeittherapie mittels Antiepileptika (antikonvulsive Therapie), teilweise mit mehreren gleichzeitig. Im Einzelfall kann es auch zu einer chirurgischen Entfernung eines Herdes im Gehirn kommen, sofern per Kernspin- oder Computer-

<sup>1</sup> tonische Krämpfe: Krämpfe von starker Intensität und langer Dauer.

klonische Krämpfe: rasch aufeinanderfolgende kurzdauernde Zuckungen gegenwirkender Muskeln.

<sup>2</sup> Aura: kurze Zeit währende Vorbotenzeichen, die generalisierten Krämpfen unmittelbar vorausgehen; allgemeine Kurzbezeichnung für die epileptische Aura, welche auch alleiniges Anfallssymptom sein kann.

tomogramm „eine faßbare Hirnerkrankung“ nachgewiesen werden kann. Außerdem wird in vielen Fällen auch eine Cortison-Stoßtherapie versucht oder ACTH<sup>1</sup> verabreicht; seit einigen Jahren bei Kleinkindern auch eine ketogene Diät<sup>2</sup>.

Epilepsie wird also als etwas ganz Böses angesehen, als etwas, das es auszurotten gilt. Bei jedem Krampfanfall würden Tausende von Hirn- und Nervenzellen geschädigt, ja teilweise sogar absterben. Aus diesem Grunde müßten jegliche Anfälle medikamentös unterdrückt werden. Doch bislang hat noch nie jemand wirklich gesehen, daß tatsächlich Hirn- und Nervenzellen in großen Mengen (oder auch nur eine einzige) absterben! Wie sollte man auch? Die modernen bildgebenden Verfahren wie z. B. Kernspintomographie sind viel zu ungenau und lassen nur Hell- und Dunkelschattierungen erkennen, und mittels Chirurgie müßte man zunächst den Schädel operativ eröffnen, um dann alle Abermillionen mikroskopisch kleinen Zellen durchzuzählen und zu vergleichen, um zu einem eindeutigen Resultat zu kommen; ein Ding der Unmöglichkeit! – Eine reine Interpretation also.

Die Wahl der herkömmlichen Therapie sind schwere, chemisch wirkende Medikamente, welche extrem viele Nebenwirkungen haben. Bei kleinen, in der Entwicklung befindlichen Kindern kann dieses nahezu fatal sein, denn nicht selten bleibt dabei die biologisch normale Entwicklung auf der Strecke. Man spricht dann von Entwicklungsstörungen oder Retardierungen und merkt gar nicht, daß diese überhaupt nicht von der Epilepsie selber kommen, sondern von den massiven Nebenwirkungen der konventionellen Therapie, sofern sie nicht aus irgendwelchen anderen Ursachen vorher schon bestanden haben.

### Naturgesetzmäßigkeiten von Krankheiten

Um die Epilepsie von ihrem biologischen Ablauf her in ihrer Gesamtheit zu verstehen, lassen Sie uns einige biologischen Naturgesetzmäßigkeiten hinsichtlich Gesundheit und Krankheit ein wenig näher betrachten.

Im Krankheitsfall schaltet der Organismus von der gesunden vegetativen Innervierung – dem natürlichen Rhythmus und stetigem Wechsel zwischen sympathischem und parasympathischem (vagotonem) Anteil – um auf Dauersympathikotonie (Bild 1). Das heißt, nerval gesehen, herrscht nun Dauerstreß vor, so daß es zu keiner vagotonen Erholungsphase mehr kommt. Diese vegetative Dauerstreßphase wird später nach ihrer Lösung, auf welche an dieser Stelle aufgrund von Platzgründen nicht eingegangen werden kann, abgelöst durch die zweite Phase der Erkrankung, die Dauervagotonie, das Reparationsstadium bzw. die Heilungsphase der Erkrankung, was – herkömmlich betrachtet – als die eigentliche Erkrankung angesehen wird. Während dieser warmen Phase mit all ihren bekannten Symptomen, wie Fieber, Müdigkeit, Schlappeheit, Auftreten der Mikroben (beispielsweise Streptokokken) etc. pp., wird das Gewebe, welches in der ersten Phase in Mitleidenschaft gezogen wurde, wieder schrittweise restauriert. Gewebe, welches zuvor gewuchert hat, wird abgetragen, und Gewebe, welches „eingeschmolzen“ wurde, wird nun unter Schleimabsonderung wieder aufgebaut, was häufig

<sup>1</sup> ACTH: Akronym für *adrenocorticotropes Hormon* (Corticotropin), welches in der Hypophyse (Hirnanhangsdrüse) gebildet wird und die Cortisone steuert.

<sup>2</sup> ketogene Diät: eine kohlenhydratlimitierte, proteinbilanzierte und fettreiche Form der Ernährung, die als Therapieverfahren, vor allem bei Kindern mit schwer therapierbarer Epilepsie, eingesetzt wird, was aber – rein biologisch betrachtet – eine extreme Mangelernährung bedeutet.

# Epilepsie – eine neue Volkskrankheit?

TISANI VERLAG

mit Fiebersymptomen einhergeht und heutzutage Infekt oder Entzündung genannt wird. Dies alles ist entwicklungsgeschichtlich bedingt, läuft somit seit Millionen von Jahren so ab und ist determiniert durch die jeweilige Keimblattzugehörigkeit eines jeden Gewebes bzw. Organs sowie durch das entsprechende Steuerungsrelais im Gehirn.

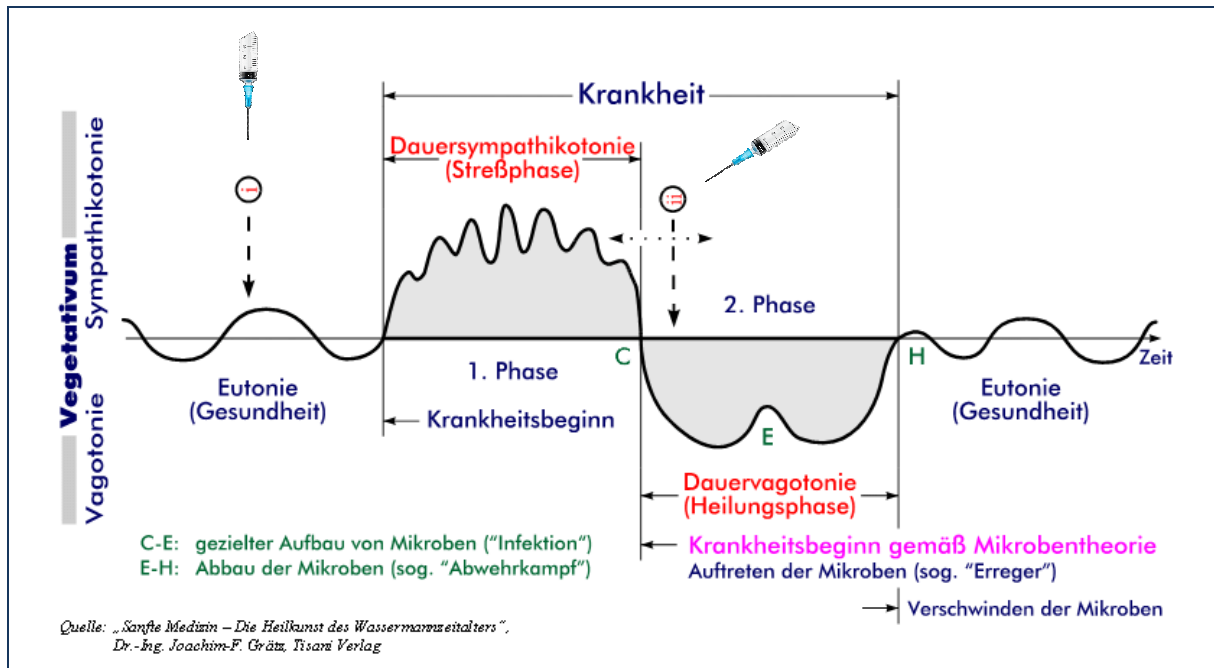


Bild 1: Zweiphasigkeit der Erkrankungen mit Dauersympathikotonie und Dauervagotonie

## Epilepsie hirnorganisch betrachtet

Hirnorganisch gesehen kommt es in der sog. Streßphase der Erkrankung zu einer *regionären Entmarkung des Gehirns*. In der vagotonen Heilungsphase füllt sich dieser Bereich des Gehirns mit *heilsamem Ödem*, so daß der entsprechende Bereich, in Abhängigkeit der Dauer der vorangegangenen Sympathikotonie, anschwillt und sich im Computertomogramm als raumfordernder Prozeß darstellt. Der Sinn dieses hirnorganischen, biologisch völlig normalen Prozesses ist die *Neubildung von Gliagewebe (Hirnbindgewebe)*, um die betroffenen Nerven der Areale, welche unter „Kurzschluß“ standen, wieder zu isolieren. Auf dem Höhepunkt der vagotonen Heilungsphase, der mit der maximalen Ausprägung des Hirnödems identisch ist, kommt es dann zu einem Punkt, an welchem sich der Organismus von Teilen seines Hirnödems zu befreien versucht und langsam zur Normalität zurückkehrt (Bild 2: Punkt E). – *Und genau dieser Umschlagpunkt, die maximale Raumforderung des Hirnödems, ist bei der Epilepsie der epileptische Krampfanfall!*

Somit gehört die Epilepsie zur Heilungsphase einer Erkrankung bzw. sie ist der hirnorganische Teil des eigentlichen Höhepunktes eines *Not- und Sonderprogramms der Natur*, um Dinge wieder in Ordnung zu bringen! *Die Epilepsie ist also keine eigenständige Krankheit, sondern nur Ausdruck und Symptomatik extremer Druckverhältnisse im Gehirn* durch ein außergewöhnlich stark angestautes Ödem, welches auf das motorische Zentrum in der Großhirnrinde, den *Gyrus praecentralis*, einwirkt. Dieses Ödem tritt ausschließlich in der

# Epilepsie – eine neue Volkskrankheit?

TISANI VERLAG

vagotonen Heilungsphase auf und fördert die Reparationsvorgänge im Gehirn. Somit handelt es sich, streng genommen, gar nicht um eine Funktionsstörung des Gehirns im eigentlichen Sinne, welche es zu bekämpfen gilt! Und schon gar nicht um ein massives Absterben von Hirnzellen!

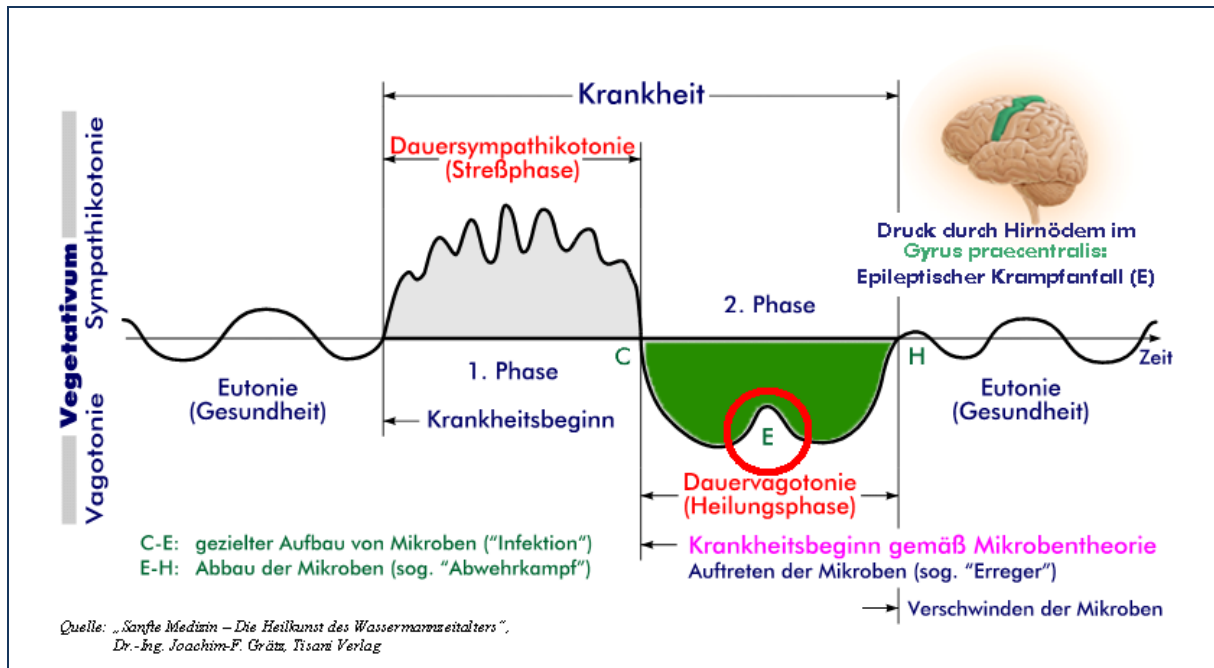


Bild 2: Epilepsie im Fokus der Zweiphasigkeit der Erkrankungen

## Hauptursachen der Epilepsie in unserer heutigen Zeit

Die Hauptverursacher der Epilepsie sind mit Abstand die *Impfungen*. Durch sie kann es aufgrund des initiierten dauersympathikotonen Zustands zu einer *Unterbrechung des Myelinisierungsprozesses im Kleinkindalter* kommen (sog. *postvaccinale Encephalopathie*, eine diffuse Gehirnentzündung mit Entmarkung des Gehirns nach Impfung), ganz besonders bei Kindern unter drei Jahren, da die Hirnreifung erst gegen Ende des dritten Lebensjahres weitgehend abgeschlossen ist, oder zu einer *Demyelinisierung einzelner Hirnbereiche im fortgeschrittenen Alter*. Das ist jedenfalls meine Erfahrung aus der homöopathischen Praxis heraus. Auch *unterdrückende Maßnahmen durch grobstoffliche Medikamente*, wie z. B. durch Antibiotika oder Cortison, können epileptische Krampfanfälle auslösen; dies ist allerdings bei weitem seltener zu beobachten. Des weiteren treten solche Anfälle auch nach *schweren Schädel-Hirn-Traumata* auf, ebenfalls bei *postoperativen Vernarbungen im Gehirn*. Darüber hinaus sind auch *anhaltende Angst- und Panikattacken* zu nennen sowie *sehr schwere Geburten* oder *Frühgeburten* (aufgrund motorischer und/oder Schreck-Angst-Konflikte, welche ihre hirnrnorganische Lokalisation u. a. im motorischen Rindenzentrum haben)<sup>1</sup>, wobei die Krämpfe aber hier schneller wieder vorübergehen und sich kaum – im Sinne einer chronischen Epilepsie – häufig wiederholen.

<sup>1</sup> Näheres hierzu siehe mein zweibändiges Werk „Klassische Homöopathie für die junge Familie“, 2. Auflage 2001/2003, insbesondere das Kapitel „Entwicklungsgestörte und behinderte Kinder“.

## Epileptischer Krampfanfall – Teil der Heilungsphase

Demzufolge ergibt sich eine grundsätzlich andere Sichtweise hinsichtlich der Epilepsie. Die Aura des Geheimnisvollen löst sich gewissermaßen in nichts auf, wenn man die biologischen Gesetzmäßigkeiten verstanden hat. *Die Epilepsie ist ein Mosaiksteinchen eines groß angelegten Reparationsprogramms der Natur nach schweren hirnorganischen Schädigungen, welche jedoch reversibel sind, sofern nicht andauernd grobstofflich manipuliert wird.*

### Initiales Auftreten von Epilepsie – Fallbeispiel 1

#### Paul, 4 Jahre

„Paul hatte sich in seinem ersten Lebensjahr normal entwickelt; in den ersten Monaten war er sogar ein wenig weiter als der Durchschnitt. Er war auffallend fröhlich, voller Tatendrang, ohne unruhig zu sein, ausgeglichen, offen gegenüber Fremden. Er hat nie gefremdelt, nicht einmal vor Dunkelhätigen. Im Alter von 14 Tagen begrüßte ich ihn mit ‚Hey, kleines Baby!‘. Paul antwortete mir mit einem klaren ‚Hay‘. Mit vier Monaten besuchte ich zwei Freundinnen, die ich im Krankenhaus nach meiner Entbindung kennengelernt hatte. Wir legten unsere drei Babys auf den Boden. Paul lag das erste Mal neben einem gleichaltrigen Kind. Er drehte bald freudig den Kopf zu dem anderen Baby und griff nach seinem Bauch. – Mit 15 Monaten erreichte er bei einem Entwicklungstest (Münchner Brückentest) die unterste Toleranzgrenze. Er gab einem bei Aufforderung gezielt seinen Schnuller. Er stand alleine frei. Gegenüber anderen Kindern war er offen und gab gerne sein Spielzeug ab. Paul konnte einen kreisförmigen Baustein in eine Steckbox stecken. Mit 18 Monaten zeigte er gezielt auf Gegenstände, konnte acht Schritte frei laufen und sprach einmal einen Zweiwortsatz. Er konnte 12 Wörter in der Babysprache. Er spielte auffallend gerne mit Bällen. Wollte ein anderes Kind ebenfalls mitspielen, rollte er ihm den Ball zu.“

Soweit der Beginn des schriftlichen Berichtes einer Mutter zur zunächst fast völlig normal erscheinenden Entwicklung ihres Epilepsie-kranken Kindes während seiner ersten Lebensmonate. Doch heute – Paul ist mittlerweile vier Jahre alt – entspricht sein aktueller Entwicklungsstand „etwa dem eines 15-monatealten Kindes“!

Im Alter von 4½ Monaten hatte Paul seinen „ersten Grand mal-Anfall mit einer Dauer von 15 bis 20 Minuten“, *einen Monat nach der zweiten Sechsfachimpfung*, auf die er ansonsten nicht auffällig reagierte. Der Krankenhausaufenthalt mit „Durchführung einer 30-minütigen Rückenmarkspunktion“ brachte zunächst keine konkreten Ergebnisse. Etwa einen Monat später, *vier Tage nach der dritten Sechsfachimpfung*, kam es dann „wie aus heiterem Himmel“ zu einer heftigen Lungenentzündung und weiteren Grand mal-Anfällen, welche sofort stationär behandelt wurden und welchen später weitere große, bis zu 36 Minuten andauernde Anfälle in Serie folgten. Nun wurde erstmals die Diagnose Epilepsie „amtlich“ festgehalten, und Paul in der „Epilepsieklinik für Kinder und Jugendliche in Kehl-Kork eingestellt“. Man experimentierte mit verschiedenen Antiepileptika herum; zeitweise bekam Paul sogar drei Antikonvulsiva gleichzeitig. Schließlich erhielt der Junge über Jahre hinweg zwei krampfunderdrückende Präparate, von welchen eines in 3,25-fach überhöhter Dosierung verabreicht wurde, wie es für sein Alter eigentlich nicht zulässig ist, um den Krämpfen einigermaßen Herr zu werden.

„Seither ist Pauls Entwicklung rückläufig“, erinnert sich die Mutter. Anfänglich schleichend, später progressiv. ... „Paul lebt in seiner eigenen Welt. ... hat autistische Züge.“

Trotz dieser neuen Sichtweise darf man die Epilepsie weder unterschätzen noch bagatellisieren. Sie ist auch bei einer homöopathischen antimiasmatischen Therapie sehr ernst zu nehmen. Doch – es sterben keinerlei Hirnzellen ab! Und man kann wieder ganz gesund werden, so als ob nie etwas gewesen wäre; das ist die neue Message! Voraussetzung ist allerdings, daß nicht allzu viel medizinisch herkömmlich manipuliert wurde, und vor allem, daß keine Operationen erfolgten. Darüber hinaus sind bei einer chronisch homöopathischen Behandlung akute Krankheiten zuzulassen, ganz gleich welcher Natur, da diese meist Ausdruck vagotoner Heilungsphasen sind, was für den chronischen Gesamtheilungsprozeß von großer Wichtigkeit sein kann, somit also auch für die Ausheilung der Neigung zu Epilepsie. Das heißt, es verbietet sich aufs Strengste, akute Krankheiten regelmäßig mittels Fieberzäpfchen, Antibiotika oder durch sonstige grobstoffliche Maßnahmen wegzudrücken oder diese auch schon im Anflug

## Epilepsie – eine neue Volkskrankheit?

TISANI VERLAG

mittels „Hausmittelchen“ im Keime zu ersticken, da der Körper durch solcherlei Maßnahmen zur Reaktionsunfähigkeit erzogen wird.

### Initiales Auftreten von Epilepsie – Fallbeispiel 2

#### Lena, 3½ Jahre

Bei der 3½ Jahre alten Lena traten die Krämpfe erstmalig im Alter von 10 Monaten bei einer „Herpesinfektion“ auf. Lena hatte 40,7 °C Fieber und „sonst keinerlei Symptome“, wie die Eltern erzählten. Auch die Herpes üblichen Bläschen waren nicht zu sehen. Nur viel geschrien habe die Kleine, „so richtig schrill (!), wie mit Kopfstimme“. Sie war kaum zu beruhigen, habe auch wenig getrunken. Die Diagnose wurde einzig und allein aufgrund des Blutbefundes gestellt. Lena erhielt in der Klinik *10 Tage lang Zovirax-Infusionen*; darüber hinaus wurde das *Fieber gesenkt*. „Schließlich wurde sie schläfrig und war nicht mehr zu wecken, bis es mit einem Mal den ersten großen Krampfanfall gab. Es war furchtbar! – Zusätzlich hatte sie sich auch noch ein Rotavirus eingefangen und mußte *antibiotisch behandelt* werden.“ Später krampfte das Mädchen in einem fort. Lena erhielt „zig Medikamente“, doch sie krampfte immer weiter. „Seit drei Jahren wurde sie nun auf die verschiedensten Antiepileptika eingestellt.“

Lena war ein „Frühchen“; sie kam einen Monat zu früh auf die Welt und wog nur 1790 g. Schon eine Woche nach ihrer Geburt erhielt sie für *zwei Wochen Antibiotika*, „wegen des Verdachts auf Sepsis“. Aber so richtige Krankheitszeichen gab es auch zum damaligen Zeitpunkt nicht. Lena war nur recht schläfrig und hatte schlecht getrunken; ansonsten ging es ihr gut. Eine Woche nach dieser Behandlung traten dann „leichte Zuckungen an Händen und Körper im Schlaf“ auf, was etwa vier Wochen lang immer wieder zu beobachten war und von den Ärzten im Krankenhaus als „gutartige Neugeborenenkrämpfe“ klassifiziert wurde, demnach also gutartig und recht harmlos war.

Im Alter von vier Monaten wurde Lena dann zum ersten Mal geimpft: eine *Sechsfachimpfung*. Das Mädchen reagierte daraufhin „mit leichtem Fieber“. Einen Monat später kam die *zweite Sechsfachimpfung* und einen weiteren Monat danach der *dritte Durchgang*. Zur damaligen Zeit habe Lena noch „schön gespielt“, „sie hat alles in den Mund genommen“, ihre Kopfkontrolle war gut, sie ist gerobbt, hat sich aufgestützt und konnte sitzen. „Heute liegt sie nur noch rum, kann ihren Kopf nicht selbständig halten, hat keine Koordination, spricht nicht und hat bis zu 12 Absenzen täglich!“ Und so weiter und so fort.

Also auch hier ein *ganz klarer Impfbezug samt massiver Unterdrückung*. Schon die anfängliche Antibiose, welche die Neugeborenenkrämpfe provozierte, gehört dazu. Und dann die sog. Herpesinfektion, die wohl eher Ausdruck einer relativ späten, dafür aber sehr akuten *postvaccinalen Encephalopathie* (diffuse Gehirnentzündung nach Impfung) mit Reizung der Hirnhäute gewesen zu sein scheint. Ein unverkennbarer Hinweis hierfür ist das anhaltende, sehr hohe Fieber und der *Cri encephalique*, der Fachbegriff für das nicht zu beruhigende, schrille Schreien des Mädchens, dem sog. Hirnschrei. Diese akute Hirnreizung wurde mittels Medikamenten „brutal niedergeknüppelt“. Als Folge dieser grobstofflichen Manipulation im Sinne einer Unterdrückung trat dann die – eigentlich heilwirksame – Durchfallerkrankung auf, die sog. Rotaviren, welche einem letzten Aufbäumen des Organismus, sich von den massiv eingeflößten Schadstoffen doch noch zu befreien, gleichkommt. Doch auch dieses sinnvolle Unterfangen der Natur wurde falsch verstanden; die Schulmediziner deuteten es als schlimmen Hospitalkeim und fanden wiederum die passende Antwort in Form einer weiteren Unterdrückung, der Antibioselenkung. Somit war die akute Ausheilung endgültig torpediert, so daß es bei der zunehmenden Krampftätigkeit blieb. In der Folge dann eine fortwährende, jahrelange medikamentöse Unterdrückung dieser Krampfanfälle durch äußerst schädliche Substanzen, mit dem Ergebnis: chronische Epilepsie, Zustand nach nicht ausgeheilter Gehirnentzündung als Impffolge mit extremer Entwicklungsretardierung, ja sogar Verlernen bereits erreichter Entwicklungsmeilensteine und schließlich bleibenden Behinderungen.

### Konventionelle Therapie auf dem Prüfstand

Zusammenfassend läßt sich also sagen, daß die Epilepsie ein hirnorganisches Phänomen in der vagotonen Heilungsphase ist, basierend auf einem *Ödem*, welches im *motorischen Rindensfeld lokalisiert* ist oder bis in dieses hinaufreicht. Mit dem Voranschreiten des Heilungsprozesses wird der Druck dieses Ödems auf das Zentrum der Willkürmotorik immer größer, was mit der Zeit zunehmende Krampftätigkeit bedeutet. Diese ist jedoch laut herkömmlicher Schule nicht erwünscht, ja sie wird in Unkenntnis der biologischen Zusammenhänge als etwas Fatales angesehen. Also werden Antiepileptika verschrieben, um diesem – an sich begründbaren – Interimszustand Herr zu werden. Das heißt, die moderne, konventionelle Medi-

zin behindert massiv die natürlich-biologische Funktion des Ausschwemmens des Hirnödems und zementiert den Staus quo fest, ja verschiebt diesen sogar ins Chronische hinein.

## Homöopathische Behandlung – Beispiel 1

### **Säugling mit West-Syndrom** (Form von Encephalopathie mit psycho-motorischer Behinderung)

Die kleine acht Monate alte Ines leidet seit gut vier Monaten unter epileptischen Krampfanfällen, sog. BNS-Krämpfen<sup>1</sup>. Begonnen – so daß es den Eltern richtig auffiel – hat alles *nach der zweiten Mehrfachimpfung* (DPT zusammen mit HIB). Seitdem gibt es öfter „Schreckenfälle“, wie die Eltern ursprünglich meinten. Allerdings konnte schon nach dem ersten Impftermin eine vermehrte „Schreckhaftigkeit“ festgestellt werden, um welche sich die Eltern anfangs jedoch keine ernsthaften Sorgen machten, da diese nicht als Krampf identifiziert wurde.

Richtige Krampfanfälle wurden dann später nach dem Schlaf beobachtet. Weiterhin gab es Zuckungen beim Einschlafen; manchmal nur einmal am Tag, dann wieder mehrmals, meistens vor, nach oder während des Schlafens. Seit etwa sechs Wochen „gehe es rapide bergab“ mit der Gesundheit. Ines wirke apathisch und folge einem Gegenstand nur kurz mit ihren Augen, der Blickkontakt werde immer weniger. Kein Lachen mehr, kein „Singen“. Sie reagiere nicht mehr auf Ansprache. Starrer Blick. Ihre Lebhaftigkeit nahm ab. Dafür wurde sie zappeliger. Auch gab es keinerlei koordiniertes Greifen mehr. Sie drehe sich immer seltener. Bei Hitze im Auto werde sie unruhig, schreie und krampfe. Die Zustände träten teilweise in Serien bis zu 7-mal hintereinander auf. Auf der anderen Seite seien aber auch manchmal über Tage hinweg keine Anfälle zu verzeichnen. Die Krämpfe seien vielfältiger Natur und hätten bisher folgendes Aussehen: Beine und Arme gestreckt, Augen starr; Beine über Kreuz, Arme über Kreuz, Augen starr; Kopfnicken; Zittern des ganzen Körpers; Hände zur Faust geballt mit innenliegendem Daumen; seit einer Woche auch Zuckungen am Mund mit Prusten, Schreien und Lachen vor und nach dem Anfall oder den Mund zusammengepreßt. In letzter Zeit habe sich das Anfallsbild insofern erweitert, als daß hochfrequente generalisierte Klioni<sup>2</sup> den beschriebenen Zuständen für 2-3 Sekunden folgten, anschließend Wimmern für ein paar Sekunden. Wurde in der Kinderklinik mit Sabril (Antiepileptikum) eingestellt und mit „gutem EEG“ entlassen (zuvor schwer pathologisches EEG entsprechend dem Bild einer Hypsarrhythmie<sup>3</sup>, was ein Zeichen einer zentralen cerebralen Störung, einer Großhirnstörung, ist). Schon eine Woche später mußte die Sabrilidosis auf das Doppelte erhöht werden, da die Krampfanfälle wieder verstärkt auftraten.

Die Diagnose lautete „West-Syndrom“, eine erstmals von dem englischen Arzt W. J. West beschriebene Encephalopathie beim Kleinkind, gekennzeichnet durch die Trias: 1. generalisierte kleine Anfälle (Petit mal) fokaler<sup>4</sup> und multifokaler Genese (BNS-Anfälle); 2. Hypsarrhythmie (diffuse gemischte Krampfpotentiale) im EEG (diagnostisch wegweisend); 3. psycho-motorische Entwicklungsstörungen; ... Die Prognose ist insgesamt ungünstig und im wesentlichen durch die Art der zugrundeliegenden Encephalopathie bestimmt mit später evtl. großen epileptischen Anfällen. – Im Falle der kleinen Ines hieß das explizit: *psycho-motorische Behinderung*, d. h. geistige und motorische Behinderung ein Leben lang. Sie würde nie sitzen, geschweige denn stehen und laufen können; von kognitiven Fähigkeiten ganz zu schweigen. ...

Soweit der Bericht zum damaligen aktuellen Zustand der Kleinen. Auffällig, daß dies alles *nach den Impfungen* begonnen hat; vorher war das Kind „völlig unauffällig“ und „kerngesund“, wie mir die Eltern versicherten und auch anhand von Bildern und Videos zeigen konnten. Und dieser Fall ist – dem Himmel sei's geklagt – bei weitem *kein Einzelfall! Derartige Komplikationen und Impfschäden sind in der letzten Zeit immer öfter an der Tagesordnung!* Sie häufen sich geradezu in der homöopathischen Praxis, *ganz besonders seit den vielen Mehrfachimpfungen, aber auch nach der neuesten Impfung gegen Rotaviren in Österreich. Und ausnahmslos – zumindest in meiner Praxis – ließ sich bislang immer ein eindeutiger Impfszusammenhang herstellen!*

*Zustand heute:* Ines erfreut sich heute - nach einer mehrjährigen homöopathischen antimiasmatischen Behandlung – bester Gesundheit; sie kann laufen, sprechen und alles, was Kinder in ihrem Alter tun können. Das schönste Geschenk für mich als Therapeuten war allerdings – man höre und staune –, daß Ines vorzeitig (!! ) eingeschult worden ist, und zwar auf eine ganz normale Schule! Sie wollte unbedingt mit ihren Freundinnen aus dem Kindergarten zusammenbleiben. Mittlerweile besucht sie die fünfte Klasse (Gymnasium!) und ist eine beliebte sowie ausgezeichnete Schülerin; allein in ihrem letzten Zeugnis hatte sie fünf Einser!!

<sup>1</sup> BNS-Krämpfe: Blitz-Nick-Salaam-Krämpfe; eine oft mit fortschreitendem geistigen Verfall kombinierte Epilepsie-Manifestation beim Kleinkind, und zwar als blitzartiges Zusammenfahren des Körpers mit Nachvorne-schleudern der Arme und Beine (Blitzkrampf), als Vorbeugen des Rumpfes (Propulsiv-Petit-Mal), als Kopfeigung und Zusammenführen der Arme vor dem Brustkorb (Salaam-Krampf) oder als nickende Kopfbewegung (Nick-Krampf).

<sup>2</sup> Klioni: schüttelnde Krämpfe.

<sup>3</sup> Hypsarrhythmie: Besonderer Typ eines schwer pathologischen EEG, meist bei schweren Behinderungen und BNS-Krämpfen.

<sup>4</sup> fokal: von einem Herd ausgehend.

Im einzelnen sieht das so aus: Die Antiepileptika blockieren das Ausschwemmen des Hirnödems mit dem Resultat, daß es vorübergehend zu keinem weiteren Anfall mehr kommt oder nur noch zu kleineren, recht unscheinbaren. Somit gibt es keine Möglichkeit einer echten biologischen Ausheilung, denn das überschüssige Ödem bleibt regionär bestehen, wo es ist. Mit der Zeit allerdings wird der Organismus, unter Aufbietung all seiner Kraftreserven, doch noch versuchen, dagegen anzukämpfen, so daß im Gehirn irgendwann soviel Flüssigkeit angestaut ist, daß es nach einer längeren anfallsfreien Phase trotz mehrfacher schwerster Antiepileptika mit einem Mal wieder zu heftigeren Krampfanfällen bzw. einem generalisierten Anfall kommt, durchaus auch zu einem *Status epilepticus*<sup>1</sup>. Da die schulmedizinische Reaktion darauf ist: „Das darf nicht sein“, erhöht sie die Dosen ihrer krampfunterdrückenden Medikamente oder gibt noch schwerere „Hämmer“, teilweise auch zusätzliche Antiepileptika, so daß der kleine Patient wieder zurück in die Dauersympathikotonie befördert wird und förmlich „im Hirnödem ertrinkt“. Heilung ade! Es folgt ein ewiges Herumprobieren mit der Dosierung und/oder weiteren Antiepileptika unter dem Risiko zusätzlicher schwerer Nebenwirkungen, ein Registrieren der Anfälle, ein Abschätzen von zumutbaren Nebenwirkungen und deren separate Behandlung, das wiederholte Erstellen eines Blutbildes und anderer Laborparameter, insbesondere das Überprüfen der Leberwerte und vieles mehr. „Einstellen“ wird dies in der medizinischen Fachsprache genannt, und die wenigsten registrieren die damit verbundene fortschreitende Stagnierung jeglicher biologisch normalen Entwicklung. Im Grunde genommen ein Teufelskreis. Irgendwann ist man dann bei drei (oder sogar noch mehr) simultan zu gebenden Medikamenten angelangt, in immer höheren Dosen, welche mit der Zeit zu handfesten Entwicklungsstörungen führen, was dann später nur schwer zu korrigieren ist. Um nämlich zu einer echten Ausheilung zu kommen, müßte der Patient ja erneut durch die dauervagotone Heilungsphase hindurch, so daß der Teufelskreis perfekt ist. Bei trotz alledem persistierender Anfallstätigkeit kann es zu guter Letzt auch dazu kommen, daß einem schließlich der Stempel „austherapiert“ aufgedrückt wird, was einem medizinischen Offenbarungseid gleichkommt. Die Hochschulmediziner wissen nicht mehr weiter; sie haben alles Mögliche und „in ihrer Macht Stehende“ versucht, jedoch ohne zufriedenstellende Ergebnisse; „da kann man nichts mehr machen“; „unheilbar“, wie sie dies dann nennen.

Mit den vorgestellten biologischen Hintergrundinformationen betrachtet, ist die orthodoxe antikonvulsive Therapie alles andere als sinnvoll, ja geradezu verwerflich. Natürliche Phänomene von kritischen Heilungsphasen, wie epileptische Krampfanfälle, sollten gänzlich anders eingeordnet und therapeutisch angegangen werden als bisher. Therapeutisch müßte nämlich genau das Gegenteil von dem erfolgen, was heutzutage „Stand der Technik“ ist. Man dürfte die Bereitschaft zu krampfen nicht unterdrücken (*Unterdrückung der Heilungsphase!*), sondern man müßte diese zwischenzeitlich eher fördern und unterstützen, womit wir auch gleich wieder bei den homöopathischen Gesetzmäßigkeiten sind, welche schon Hahnemann vor annähernd 200 Jahren beschrieben hat (Stichwort: „*homöopathische Erstverschlimmerung*“). Erst dadurch kann man schrittweise Rezidive, welche beispielsweise häufig durch Träume (z. B. Angst- und Panikträume, Alpträume) verursacht werden, abschwächen und bei fortge-

---

<sup>1</sup> Laut Arzneimittelverzeichnis „Rote Liste, 2005“ ist unter der Auflistung der *Nebenwirkungen von Antiepileptika* u. a. auch der bemerkenswerte Satz zu finden: „Wie bei anderen Antiepileptika möglicherweise *Erhöhung der Anfallshäufigkeit einschließlich Status epilepticus!*“ Und das bei Medikamenten, von denen man eigentlich erwarten sollte, daß sie das Gegenteil bewerkstelligen!



schrittener Therapie schließlich verhindern, so daß eine positive Entwicklung zu erwarten ist. Und erst dadurch wird der Organismus bestärkt, sich von dem so groß gewordenen Hirnödem schrittweise zu verabschieden, so daß er allmählich zur Normalität – im Sinne der Natur – zurückfindet.

## Homöopathische Behandlung – Beispiel 2

### **Epilepsie bei Erwachsenen nach Unterdrückung mittels Cortison**

Ein junger Vater von zwei Kindern wird von seiner Schwester geschickt. Er leidet seit etwa acht Jahren dann und wann an epileptischen Krampfanfällen, die den ganzen Körper betreffen, also generalisiert sind, und in letzter Zeit mit zunehmender Tendenz auftreten. Insgesamt gab es bislang sieben Grand mals. Die letzten zwei haben etwa für zwei Minuten angehalten. Und einen im letzten Jahr hat er „wochenlang später noch gespürt“, so heftig sei dieser gewesen.

Während seines Zivildienstes habe er aufgrund von Farbarbeiten in einer Jugendherberge vor etwa neun Jahren am ganzen Körper einen allergischen Ausschlag bekommen, lauter rote, stark juckende Flecken. Er habe dann in eine Klinik gemußt und dort *Corison erhalten nebst anderen suppressiven Medikamenten*. Die Therapie belief sich auf etwa acht bis neun Monate, erst danach sei wirklich alles weg gewesen.

Die Mandeln des jungen Mannes seien im Alter von etwa 7 Jahren herausgenommen worden, weil er geschnarcht habe. Sie waren weder häufig vereitert noch hochgradig entzündet. Doch seit circa sieben Jahren hüstele er nun vor sich hin und sei sehr erkältungsanfällig. „Fast jeden Monat gibt es einen erneuten Infekt; ich bin oft heiser und habe eine Bronchitis. Dies war zu Schulzeiten (also bis etwa vor zehn Jahren) nicht so!“ Darüber hinaus schwitze er schon seit Jahren sehr leicht und viel. Auch während der Anamnese in der Praxis war dies deutlich zu sehen.

Die letzten vier Anfälle traten besonders im Zuge von Aufregung auf, z. B. bei der Hochzeit seiner Schwester oder bei seiner Magisterarbeit. „Ich bin ein nervöser Typ“, sagt er von sich. Bei Prüfungen sei er immer sehr gereizt und geräuschempfindlich. Vor einem Krampfanfall habe er stets ein seltsames Schwindelgefühl verbunden mit Ohnmacht. ...

Ein typischer Fall von *Unterdrückung*! Der allergische Hautausschlag wurde schulmedizinisch unter dem Aufgebot schwerer Geschütze nahezu neun Monate lang bekämpft, bis endlich Ruhe war. Jedoch sah sich nun die Lebenskraft gezwungen, ein neues Ventil zu suchen, und es kam zu der Erkältungsneigung und den hin und wieder auftretenden Krampfanfällen!

Gute zwei Monate nach Therapiebeginn rief der Patient an und berichtete, er habe schon nach etwa drei Wochen Einnahme von des Homöopathikums das Gefühl gehabt, wieder einen Anfall zu bekommen. Er habe sich dann für zehn Minuten hingesetzt und abgewartet, aber es passierte nichts. Ihm sei es dann wieder gut gegangen. Danach habe er sich erst einmal ins Bett gelegt und geschlafen. Später, mit dem Beginn von 3 Tropfen, sei ein beständiges Schwindelgefühl aufgetreten, welches sich mit 4 Tropfen dann wieder verlor. Mit 5 Tropfen habe es keine größeren Probleme gegeben. „Seltsamerweise habe ich mich auch nie wieder erkältet. Weder im Zug noch beim Kaltwerden nach Schwitzen.“ – Der Patient schien erstaunt, war aber froh; für den Therapeuten war dies klar – es mußte so kommen! – Bereits zu diesem Zeitpunkt sah es wirklich so aus, daß sich das mit den Anfällen schon erledigt hatte. Der Beinaheanfall war wohl als Rückspulung zu werten und das Ausbleiben der Infektanfälligkeit zeigte auch deutlich in diese Richtung, was die darauffolgenden Jahre dann endgültig bestätigten.

## Homöopathische Behandlung der Epilepsie

Da die Epilepsie primär als chronisches Geschehen zu sehen ist, hat deren homöopathische Behandlung in erster Linie *chronisch antimiasmatisch* zu erfolgen samt Berücksichtigung aller erfaßbaren Ursachen und Zusammenhänge. Trotzdem wird man nicht umhin kommen, zwischenzeitlich auch akute Homöopathika einzusetzen, welche einen starken Bezug zu epileptischen Anfällen haben. Ganz besonders bei wiederholtem Auftreten von längeren Krampfanfällen oder ganzen Serien von Krämpfen kommen derlei Akutmittel zum Tragen. Im Grunde genommen kann man den *akuten Krampfanfall als akute Exacerbation einer chronischen Belastung* sehen, so daß einerseits das *Akutgeschehen* therapiert wird, um die Spitzen akut zu coupieren – beispielsweise bei einem Status epilepticus – und somit auf schwere schulmedizinische Medikamente verzichtet werden kann, und andererseits der *miasmatische Hintergrund*,

*um die Neigung zu krampfen mit der Zeit zum Verschwinden zu bringen.* Bei der reinen Akutbetrachtung spielen – wie immer – nur die aktuellen Symptome des akuten Geschehens für die homöopathische Arzneimittelfindung eine Rolle, während bei der chronischen Behandlung auch Impfungszusammenhänge, Unterdrückungen, Angstzustände und andere bislang vorgekommene Krankheiten, Höhen und Tiefen im Leben des Patienten und pathologische Verhaltensweisen sowie die Modalitäten derselben relevant sind. Hier ist also – genauso wie bei der Betrachtung anderer chronischer Krankheiten – eine komplette Lebensanamnese zu erheben samt Familienanamnese der Blutsverwandtschaft.

### Wert eines EEGs bei Konvulsionen

Abschließend noch ein paar allgemeine Worte zum Thema EEG, zu seinem diagnostischen Wert bei Epilepsie oder epilepsieähnlichen Phänomenen überhaupt. Das Anfertigen eines EEGs „während“ epileptischer Krampfanfälle ist eigentlich relativ witzlos, da bei Krämpfen immer ein sichtbares Krampfpotential zu erwarten ist, allein aufgrund der aktuell auftretenden Hirndruckphänomene. Mit anderen Worten, während Phasen, in welchen es häufiger zu epileptischen Anfällen kommt, sind pathologische EEGs einfach da! Das weiß man auch vorher. Man sieht ja förmlich, daß Krämpfe vorhanden sind, und diese gehen immer von „krankhaften Veränderungen im motorischen Rindenfeld des Großhirns“ aus, folglich müssen sie auch in Form einer Kurve zu visualisieren sein. Das Ergebnis ist also keinesweg neu und überraschend, sondern bestenfalls eine graphische Bestätigung von dem, was man ohnehin schon kennt! Somit „verkommt“ das Anfertigen eines EEGs häufig zu einem wissenschaftlich getarnten Versteckspiel, weil man ungerne zugibt, daß man nicht viel weiß, trotzdem aber etwas mittels moderner Technik unternehmen möchte, allerdings leider nur hinsichtlich Diagnostik, nicht Richtung Therapie! Insofern wird der mehr oder weniger hoffnungsvolle Patient gewissermaßen irreführt, da das Ergebnis eigentlich vorherbestimmt ist.

Nur bei länger ausbleibender Krampfbarkeit ist das Anfertigen eines Kontroll-Elektroencephalogramms einigermaßen sinnvoll, um die Therapie besser zu beurteilen und/oder um nachzuforschen, ob bei dem Patienten noch ein gewisses Restkrampfpotential vorhanden ist. Doch auch hier kann es gewissermaßen zu Fehlinterpretationen kommen, da *niemals das ganze Gehirn mittels der auf der Schädeldecke angebrachten Elektroden gescannt werden kann*, denn diese dringen meines Wissens höchstens bis zu etwa zwei Zentimeter in die Tiefe. *Hirnstromaktivitäten, die sich mehr im Inneren des Gehirns abspielen, lassen sich also nicht erfassen*, können somit weder registriert noch graphisch sichtbar gemacht werden. Dessen sollte man sich immer bewußt sein.

Jedenfalls *darf man das EEG nicht zur zentralen Säule einer antiepileptischen Therapie erheben*, wie dies bis dato in der Schulmedizin immer erfolgt, bei welcher es gilt, den pathologischen Kurvenverlauf unter allen Umständen auf die Norm zu drücken, ohne Rücksicht auf Verluste. Eine naturheilkundlich orientierte Ärztin aus Österreich hat dies einmal hinsichtlich Hypsarrhythmie, einer schwer-pathologischen EEG-Kurve bei frühkindlichen BNS-Krämpfen, folgendermaßen auf den Punkt gebracht: „In der Schulmedizin wird nur das EEG-Bild therapiert und nicht der kleine Patient.“ Treffender kann man dies wirklich nicht ausdrücken.

## Epilepsie – eine neue Volkskrankheit?

**TISANI VERLAG**

=> **Epilepsie – eine neue Volkskrankheit!!**

### Literatur

„Sanfte Medizin – Die Heilkunst des Wassermannzeitalters“, Grätz, Joachim-F.  
„Klassische Homöopathie für die junge Familie“, 2 Bände, Grätz, Joachim-F.

Gekürzte Fassungen dieses Artikels erschienen 2008 in „*ZeitenSchrift*“, Heft 60, Rotkreuz, Schweiz,  
und 2014 in „*raum&zeit*“, Heft 188, Ehlers Verlag, Wolftratshausen

Weitere Informationen zum Thema *Epilepsie, BNS-Krämpfe, West-Syndrom* etc. unter  
[www.tisani-verlag.de](http://www.tisani-verlag.de) > Klassische Homöopathie > Kasuistik

Siehe auch die Doppel-DVD von Dr. Joachim-F. Grätz:  
„*Impffrei – Ein Grundstein für «chronische» Gesundheit*“  
[www.tisani-verlag.de/dvd](http://www.tisani-verlag.de/dvd)



© Dr.-Ing. Joachim-F. Grätz; [www.tisani-verlag.de](http://www.tisani-verlag.de)

Bücher für Ihre Gesundheit  
**TISANI-VERLAG**.de

